创伤创面研究与治疗
Research and Treatment of Traumatic Wounds

尺动脉腕上支皮瓣逆行转位修复手部大面积缺损

Free Flaps around the Supra-wrist Branch of the Ulnar Artery Used in the Reconstruction of Extensive Defects of the Hands

胡长青　闫厚军　杜　钰　付贯忠　考树均
HU Chang-qing, YAN Hou-jun, DU Yu, FU Guan-zhong, KAO Shu-jun

作者单位：071000　河北　保定，中国人民解放军第二五二医院手足外二科
Affiliations: The Second Surgical Department of Hand & foot, 205th Hospital of PLA of China, Baoding, Hebei Province 071000, China

【摘要】　**目的**　评价尺动脉腕上支皮瓣用于修复手部大面积软组织缺损的临床效果。**方法**　对 13 例手部大面积皮肤软组织缺损应用尺动脉腕上支皮瓣进行修复，皮瓣最小 10 cm×5 cm，最大 18 cm×9 cm，术后随访 6 个月，观察疗效。**结果**　13 例手术均顺利完成，所有皮瓣均成活，随访 6 个月，皮瓣血运良好，质地柔软，耐磨，感觉恢复达 S_3^+，两点分辨率为 5 mm～11 mm。**结论**　尺动脉腕上支皮瓣用于修复手部大面积软组织缺损时安全、可靠，临床效果良好。

【关键词】　尺动脉腕上支；皮瓣；移植；软组织缺损
【标识符】　**doi：10.3969/j.issn.1001－0726.2012.01.010**
【文章类型】　临床应用

【**Abstract**】　**Objective**　To evaluate the clinical effect of the use of a free flap taken from the supra-wrist branch of the ulnar artery in the reconstruction of the extensive soft tissue defects of the hands. **Methods**　13 cases with extensive soft tissue defects of the hands were reconstructed with the free flap taken from supra-wrist branch of the ulnar artery. The minimum flap size was 10cm×5cm, while the maximum was 18cm×9cm. Follow up had been done for 6 months after the free flaps operation. **Results**　All the surgical processes of 13 free flaps operations were smooth and all flaps survived. During the 6 months of follow-ups after operations, the flaps were soft and wear resistant with good blood circulation, and sensation recovery of up to S_3^+ (two-point discrimination is within the range of 5mm～11mm). **Conclusion**　Free flap taken from supra-wrist branch of the ulnar artery used in the reconstruction of extensive soft tissue defects of the hands can achieve good clinical efficacy with the advantages of safety and reliability.

【**Key words**】　Flaps; Transplantation; Soft tissue defect

手部是参与劳动创造的功能性器官，其损伤机率在人体四肢中所占比例很高，同时手部的修复效果要求也很高，既要求保持良好的外形又要求各项功能的恢复。上肢拥有较大的活动度，能够利用腹部皮瓣进行修复，但掌背两侧皮肤同时缺损时难以一次成功修复，常需利用特殊的修复方法才能实现[1～3]，而且腹部皮瓣修复后常有皮瓣臃肿、住院时间长、术后肩肘关节强直等缺点，给患者带来很多痛苦。临床一直在寻找一种安全可靠的皮瓣修复方式来代替游离皮瓣修复手部大面积皮肤软组织缺损。从 2006 年 11 月～2010 年 5 月对收治的 13 例手部大面积软组织缺损患者实施尺动脉腕上支皮瓣逆行转位修复手部缺损，临床效果良好，现将体会报告如下。

1　资料与方法

1.1　临床资料

本组 13 例患者，男性 9 例，女性 4 例，年龄 19 ~ 45 岁；机器热压伤 7 例，碾挫伤 4 例，电击伤 2 例；急诊入院 11 例，另 2 例为择期入院患者；最大缺损面积为 18 cm × 9 cm，最小缺损面积为 10 cm × 5 cm。

1.2　手术方法

1.2.1　皮瓣设计　术前首先用便携式多普勒探测仪沿腕部尺动脉走行方向探测其腕上支浅出点及骨间前动脉腕背支穿出点，并予以标记。以后者浅出点至肱骨内髁连线为皮瓣的轴线，旋转点不超过该皮支浅出点，皮瓣近端可达肱骨内髁，两侧界限可达前臂掌侧及背侧中部。

1.2.2　皮瓣切取及转移　臂丛麻醉并环扎上肢止血带，不驱血情况下充气便于寻找穿支动脉，沿皮瓣掌侧缘切开，首先在距离豌豆骨约 4 cm 左右的前臂探查血管，在尺侧腕屈肌下方尺动脉尺侧缘可以探查到尺动脉腕上支，如发现其纤细或缺如则向肢体近端继续探查，将距离其最近的另一穿支定为皮瓣旋转点。按设计线切开皮瓣周缘皮肤，将贵要静脉及其尺侧的前臂内侧皮神经包含于皮瓣内，根据尺动脉腕上皮支链的走行适度调整切取方向，深筋膜下掀起皮瓣，在尺侧腕屈肌及尺侧腕伸肌间隔内切取并保留较多筋膜蒂，蒂宽 3 cm ~ 4 cm，皮瓣切取到接近腕部时将上述两肌的腱性组织从无血管处切开，将腱膜尽量剥离并保留到皮瓣蒂内。皮瓣蒂部预留三角形皮条并明道转移与隧道两边皮肤缝合以减少蒂部卡压，皮瓣转移后无张力缝合于缺损区创面并将皮瓣内包含的前臂内侧皮神经与尺神经掌侧皮支或背侧皮支相吻合以利于皮瓣感觉恢复。供区需行取皮植皮修复创面。

1.2.3　术后处理　将患肢抬高约 30°，常规抗凝、抗痉挛、抗感染治疗 10 d 左右，适度保温（35℃ ~ 40℃），密切观察皮瓣温度、颜色、肿胀情况，发现肿胀明显时给予拆除部分缝合线。

2　结果

13 例手术均顺利完成，所有皮瓣成活良好，随访 6 个月，皮瓣血运良好，质地柔软，弹性及耐磨程度同健侧。皮瓣行神经吻合后感觉恢复均达 S_3^+，两点分辨率为 5mm ~ 11mm。

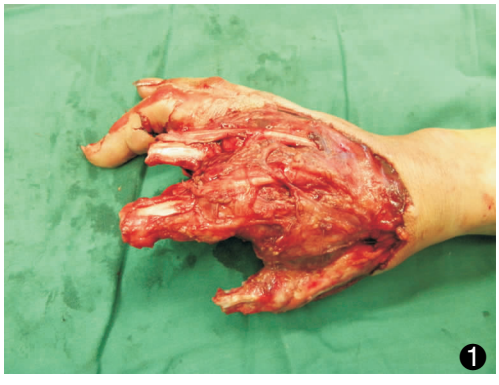

病例 1　手部掌背两侧皮肤软组织缺损（图 1 – 7）

图 1　手部大面积软组织缺损背侧情况；图 2　手部大面积软组织缺损掌侧情况；图 3　I 期应用腹部皮瓣修复手背侧缺损；图 4　II 期腹部皮瓣断蒂时掌侧仍遗留较大创面未修复

Case 1　soft tissue defects of the palm and back sides of a hand

Fig. 1　The extensive soft tissue defect of the back side of the hand;　Fig. 2　The extensive soft tissue defect of the palm side of the hand;　Fig. 3　Hand defect of the back side was reconstructed by the abdominal flap at the first stage;　The unhealed defect after the removal of the abdominal flap before the second stage

图 5　游离成功的尺动脉腕上支皮瓣；图 6　皮瓣修复掌侧缺损，供区取皮植皮；图 7　手部侧面外形，显示尺动脉腕上支皮瓣良好的血运，并且与背侧皮瓣共同修复手部情况

Fig. 5　The successfully dissected and freed flap around the supra – wrist branch of ulnar artery;　Fig. 6　Donor site for skin flap was covered by skin – grafting;　Fig. 7　The lateral side of the hand; signs of good blood circulation from the flap of supra – wrist branch of ulnar artery were inspected. Two flaps were reconstructed to repair the defective area

病例 2　手部尺侧皮肤软组织缺损（图 8 – 10）

图 8　手部尺侧皮肤软组织缺损及皮瓣设计情况；图 9　皮瓣游离成功；图 10　皮瓣转移后血运良好

Case 2　defective area of the ulnar side of the hand

Fig. 8　The defective area and the area where the flap will be taken from;　Fig. 9　The flap was taken out from surrounding tissue;　Fig. 10　Good blood circulation after the suturing of free flaps

3　讨论

3.1　尺动脉腕上支皮瓣的应用解剖

尺动脉腕上支皮瓣在 1991 年首先由张高孟等[4]报道应用于临床，因其不损伤主干血管，故在临床应用中很受欢迎。Angrigiani[5]及 Costa[6]则先后对骨间前动脉腕背支做了研究，认为尺骨茎突上 2.5 cm 处存在弧形吻合支，可对皮瓣逆行灌注供血，此吻合支较为恒定，因其变异或缺失使皮瓣切取困难的报道较少；同时该吻合支也与尺动脉腕上支间形成众多吻合支，这就是设计尺动脉腕上支皮瓣的解剖学基础。该皮瓣由尺动脉腕上穿支及骨间前动脉腕背支双重灌注，其中以尺动脉腕上支为主，故仍以尺动脉腕上支皮瓣命名。但如果仅按照传统切取方法保留豌豆骨上方尺动脉腕上支则有可能在其血管变异时发生皮瓣部分坏死，临床多报道尺动脉腕上支纤细或缺如，分粗细两支及位置变异等[7]，虽然报道其变异率仅为 10% 左右[7~8]，但如果不加以注意而依然按传统方法切取皮瓣势必造成严重后果。如果我们探查尺动脉腕上支时发现其纤细或缺如，可继续向上探查 1 cm 左右即可发现骨间前动脉发出的腕背支，将其保留于皮瓣蒂内可使皮瓣成活无虞，如尺动脉腕上支结构正常时也可将其包含，这样可以扩大皮瓣的切取面积。

2.2　尺动脉腕上支皮瓣的优点

手部皮肤软组织缺损的修复方法以腹部皮瓣修复在临床应用最为广泛，但腹部皮瓣存在较多缺点，如住院时间长，腹部固定导致肩肘腕关节强直，需先后两次手术且需Ⅱ期修整，难以一次性修复掌背两侧皮肤缺损，无法携带神经导致皮瓣无感觉等[9]。如果在修复手部缺损时应用尺动脉腕上支皮瓣可以很好地解决以上问题。首先其可以联合腹部皮瓣修复手部掌背两侧皮肤软组织缺损，其次前臂皮肤软组织较薄一般不需Ⅱ期修整皮瓣，最后尺动脉腕上支皮瓣可携带前臂内侧皮神经与尺神经掌侧皮支或背侧皮支相吻合使皮瓣拥有感觉。同时尺动脉腕上支皮瓣也具有所有局部转移皮瓣的优点，即肤色质地与受区接近，不需游离及吻合血管，不损伤主干血管等。

2.3　尺动脉腕上支皮瓣操作要点

手术前需明确皮瓣旋转点，多普勒测得尺动脉腕上支穿出点及其近端约 1 cm 的骨间前动脉腕背支穿出点，设计时以后者到肱骨内侧髁的连线为轴线，该轴线不同于传统认为的距离豌豆骨约 4 cm 的前臂到肱骨内侧髁的连线。在切取皮瓣时，从前臂尺掌侧进入暴露尺动脉腕上支皮支链，根据其走行适当调整切取方向，需将深筋膜切取包含于皮瓣内并与皮下组织缝合数针防止其剥离。切取皮瓣时应注意保留前臂内侧皮神经及贵要静脉，神经近端适当留长，便于转移后与尺神经掌侧或背侧皮支吻合，通过临床观察，贵要静脉是否结扎对皮瓣成活无明显影响，蒂部宽度 3 cm ~ 4 cm 可以将骨间前动脉腕背支穿出点一并包含，同时剥离尺侧腕屈肌及尺侧腕伸肌腱膜，使蒂部两个穿支间的吻合支更好地受到保护。前臂皮肤缺损区建议采取腹部全厚皮移植修复，这样可更好地保留前臂伏案书写时的耐磨度。

参考文献

[1] 胡长青，闫厚军，刘振旗，等. 单侧腹股沟皮管修复多指皮肤脱套伤 7 例 [J]. 实用医学杂志，2007，23 (10)：1541 - 1542.

[2] 胡长青，闫厚军，甄少辉. 腹部迟延皮瓣修复手部撕脱伤所致的皮肤缺损 [J]. 实用手外科杂志，2007，21 (4)：228.

[3] 胡长青，闫厚军，付贯忠，等. 腹部皮瓣修复上肢复杂损伤 26 例体会 [J]. 解放军医药杂志，2011，23 (3)：32 - 34.

[4] 张高孟，顾玉东，徐建光，等. 尺动脉腕上皮支瓣 12 例报告 [J]. 中华显微外科杂志，1991，14 (2)：69 - 70.

[5] Angrigiani C，Grilli D，Dominikow D. Posterior interosseous reverse forearm：experience with 80 consecutive cases [J]. Plast Reconstr Surg，1993，92 (2)：285 - 293.

[6] Costa H，Cunha C，Silva A. One real advantage of the distally based posterior interosseous island flap [J]. Eur J Plast Surg，1996，19 (1)：92 - 96.

[7] 巨积辉，金光哲，李雷，等. 尺动脉腕上皮支皮瓣移植术中的变异及处理 [J]. 中国临床解剖学杂志，2008，26 (3)：341 - 343.

[8] 徐德洪，邢进峰. 骨间前动脉发尺动脉腕上皮支的变异 [J]. 中国临床解剖学杂志，2002，20 (6)：450.

[9] 王会军，蒋永能，赵炳瑜，等. 腹部多个皮瓣移植修复多指手外伤 [J]. 中国美容整形外科杂志，2010，21 (6)：371 - 372.

（收稿日期：2011-07-06）